

4. 肺採取術マニュアル

1. はじめに

本肺採取術マニュアルは、標準的な手技の目安であり、手術進行上の状況変化、レシピエントの病状および施設の方針に応じて、臨機応変に変更し得るものである。従って、必ずしも全てを遵守することを求めている。

また、全体の手順をわかりやすくするために、心臓摘出手技の一部を併記する。

(T&P：定期航空便でドナー肺を搬送する場合、臓器採取術の遅れは、定期便への乗り遅れ→肺保存時間の極端な延長をもたらす危険がある。定刻通り手術を進める最初のポイントは、さっさと体位をとってさっさと術野消毒を始めるところにある。摘出チーム、日本臓器移植ネットワーク (JOTNW) コーディネーター、呼吸循環管理医間で声をかけあって、てきぱきと準備をすることが大切であるが、必要に応じて心臓チーム、腹部チームが早く手洗いするよう促すことも1つの手である。)

2. 肺採取術準備

- 1) バックテーブル大1 (摘出器材用)、バックテーブル小1 (摘出後処理・灌流用)、点滴台 1 (肺灌流液用) を借用する。
- 2) 肺灌流液を調整しアイスボックスで冷却しておく。
- 3) アイススラッシュ用凍結ラクトリンゲル液の解凍を始める。
- 4) 1名が手洗いし、バックテーブル大に摘出器材を展開。器材カウントを行う。カウント結果を JOTNW コーディネーターに伝える。
- 5) 肺動脈カニューレ、肺動脈幹巾着縫合用モノフィラメント糸、タニケット (肺動脈カニューレ固定用)、尖刃メス、肺動脈カニューレとタニケットの固定糸、気管切断用 stapler を用意し、肺動脈注入用プロスタグランディン E1 500µg を調整する (施設によっては使用しない)。
- 6) バックテーブル小に滅菌圧布 2 枚を敷き、滅菌ベースン、アイススラッシュ用ハンマー (バックテーブルでの灌流用カニューレ) を用意する。

3. 臓器採取術前ミーティング

- 1) 入室前後の抗生剤投与を確認する。
- 2) 手術開始時のメチルプレドニゾロン投与を確認する。
- 3) (心臓摘出がない場合) ヘパリン 400U/kg を JOTNW コーディネーターを通じて呼吸循環管理医に渡す。
- 4) 右肺の摘出がある場合には、肝臓摘出チームに下大静脈への脱血管挿入を依頼する。しかし、腹部チームと話し合い、胸腔内ドレナージで双方が納得できた場合は、この限りではない。

- 5) 呼吸循環管理医に以下3項目を依頼する。
 - (1) 手術室入室後も循環が許せば5~10cmH₂Oの呼気終末陽圧 (PEEP)を継続すること。
 - (2) クロスクランプ後も気管切断まで肺の換気を継続すること。
 - (3) 気管切断直前に気管チューブを少し引き抜き、気道内を十分吸引した後、肺を加圧伸展すること。
- 6) 最終評価に肺静脈血採血、肺動脈圧測定が必要な場合は、心臓摘出チームと呼吸循環管理医、JOTNW コーディネーターにその旨伝える。
- 7) 肺結節の迅速病理診断の可能性がある場合には、他臓器のチームや JOTNW コーディネーターに伝え、特に提出のタイミングについては十分に相談する。
- 8) クロスクランプ直前にプロスタグランジン E1 500μg を肺動脈幹直接穿刺により投与することを伝える（施設によっては使用しない）。
- 9) 心臓摘出後に、体内で逆行性灌流を行う場合には、事前に腹部チームと呼吸循環管理医、JOTNW コーディネーターにその旨を伝えておく。
- 10) 搬送メンバー、搬送経路を確認する。

4. 肺採取術手順

- 1) ドナー胸部左側にバックテーブル大、その尾側にバックテーブル小、頭側に点滴台を配置する。
- 2) 心臓摘出チーム（心臓摘出しない場合は肺摘出チーム）、腹部チームが術野消毒し覆布をかける。
- 3) レシピエントチームに臓器摘出手術開始を電話連絡する。
- 4) 心臓摘出チーム（心臓摘出しない場合は肺チーム）が胸骨正中切開、腹部チームが開腹する。
- 5) 心臓摘出チームが心嚢を開放し最終評価を行う。
- 6) 肺摘出チームに交代（通常術者がドナー右側、助手がドナー左側に入る。メンバーによっては器材が患者左側にあるため術者が左側に入ることもある。）。右縦隔胸膜を広く切開し（胸膜切開の際には内胸静脈を損傷しないように注意する）、右肺、胸腔内を直視下に観察する。可視範囲の右肺表面に明らかな無気肺や肺炎、著明な鬱血等の異常所見がないことを確認する。**(T&P: 肺の背側をみる際は、特に愛護的に扱うよう注意を要する。鬱血があると背側胸膜を損傷しやすい。肺の牽引は、指1本のみに力が加わらないよう、何本かの指をそろえて愛護的に行う。)**
- 7) 右胸腔内に手を入れて、癒着の有無、右肺背側の伸展状況を確認する。無気肺があれば呼吸循環管理医に用手的な加圧（吸気圧 15~20cmH₂O 程度。最大でも 30cmH₂O 程度まで。）を依頼し、愛護的にマッサージして伸展させる（この作業は肺を胸腔内に置いたまま施行すべき

で、正中側に脱転して施行すべきではない。)(T&P 1: 血圧を余り変動させずに無気肺を解除する方法として、両方の指で下葉をつまみ上げるのが有効である。)(T&P2: 胸腔内に手を入れて肺を触る際に、胸腔内腫瘍、肺内腫瘍の有無をチェックする。肺の善し悪しの判断に、肺の重さを片一方の手のひら全体で感じるようにする。気腫のある症例では、コンプライアンスの確認のため、呼吸循環管理医に気管チューブを一度人工呼吸器よりはずしてもらい、肺の虚脱速度を見る。)(T&P 3: 術中のPEEPが高い値でないと肺の酸素化が保たれない場合には、肺の状態がマージナルな状況と考えられるため慎重に判断する。)

- 8) 必要に応じて肺静脈血採血し、血液ガス分析に供する。肺高血圧が疑われる場合には、肺動脈圧測定を行うことが望ましい。同様に左縦隔胸膜をひろく切開し左肺の評価を行う。ドナー肺としての適否を日本臓器移植ネットワークコーディネーターに伝え、レシピエントチームに電話連絡する。
- 9) 心臓摘出チームに交代。上大静脈・奇静脈を剥離し糸をかける。下大静脈、上行大動脈を剥離。上行大動脈をテーピングする。上行大動脈にカテーテル固定用U字縫合をおく。(T&P 1: 肺をガーゼで覆ってから心臓チームに場所を交代すると、予期せぬ肺損傷を防ぐことができる。)
- 10) 肺摘出チームに交代。肺動脈幹の1/2より末梢に肺動脈カニューレ用の径約1.5cmの巾着縫合をおき(図1)、針の部分を持ち、糸の両端をタニケットに通し、ペアン鉗子小で把持する。(T&P 1: この時、助手が、心臓をガーゼ越しに軽く尾側に牽引すると、肺動脈カニューレ挿入予定部が展開され術者は非常にやりやすい。(図1中の*部分の脂肪組織をモスキート止血鉗子(長)で把持し尾側に軽く牽引する方法もあるが、その際は過剰な牽引による心臓壁の損傷に注意を要する。)) (T&P 2: 肺動脈幹に巾着縫合をおく際は、針の湾曲に沿って運針するよう注意を要する。無理な運針は、肺動脈壁の損傷を招き、思わぬ大出血をきたすものとなる。また、肺動脈幹の巾着縫合は、助手側から術者側に向けて菱形(ダイヤモンド型)にかけるのが一番はやく、かつ肺動脈壁切開の際糸が切れにくい。)(T&P3: 心臓の摘出では、肺灌流カニューレを抜去した部分で肺動脈幹を全周性に切開して離断することになるので、移植心の肺動脈が短くなり過ぎないように、片肺だけが灌流されることがない範囲で肺動脈幹のできるだけ遠位にすることも知っておきたい。)

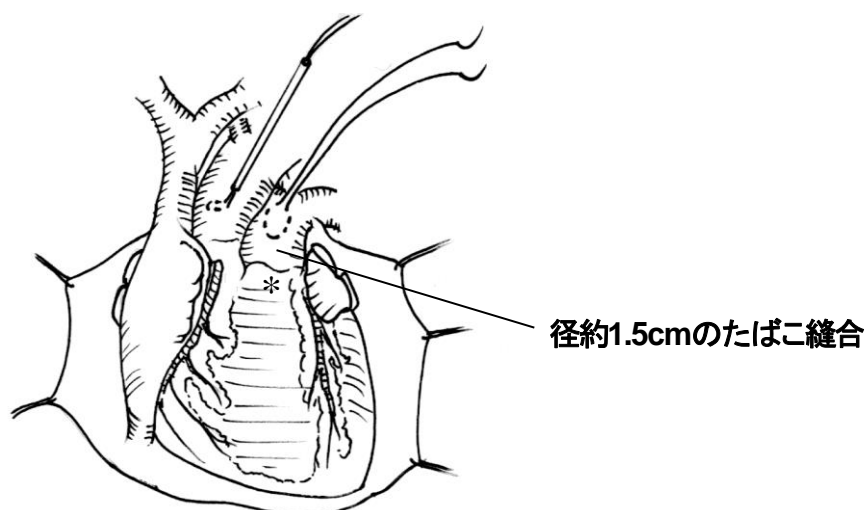


図1 肺動脈幹へのたばこ縫合。肺動脈幹の1/2より末梢に3-0または4-0プロリンで肺動脈カニューレ用の径約1.5cmのタバコ縫合をおく。*心臓をガーゼ越しに軽く尾側に牽引すると、肺動脈カニューレ挿入予定部が容易に展開される。(図1中の*部分の脂肪組織をモスキート止血鉗子(長)で把持し尾側に軽く牽引する方法もあるが、その際は過剰な牽引による心臓壁の損傷に注意を要する。)

- 11) 心臓摘出チームに交代。全臓器のカニューレーションの準備が終了したことを確認し、ヘパリン 400U/kg を投与する。ヘパリン投与後3分以上経過してから心灌流液注入用カテーテルを挿入する。
- 12) この間、肺保存液3~4L分に灌流回路を接続しエア抜きを行う。
- 13) 肺摘出チームに交代。肺動脈幹の巾着縫合の中央に運針の方向に尖刃メスで割を入れ、切開孔をモスキート止血鉗子(長)で開大する。先端を肺動脈幹末梢側に向け肺動脈カニューレを留置し(図2)(先端が曲がったカニューレでは、まず先端を肺動脈弁側に向けて挿入し、その後先端を末梢側に向けるように回転させると容易である)、助手がタニケットで固定する。さらに、肺動脈カニューレとタニケットを糸で結紮し固定する(この結紮の際、助手が引っ張ってカニューレが抜けてしまうというミスがあるため注意を要する)。肺動脈カニューレを鉗子でクランプし、肺保存液灌流回路を肺動脈カニューレに接続しエア抜きを行う。これ以降肺灌流終了まで肺動脈カニューレとタニケットを片手で保持しつづける。(T&P 1: 肺動脈幹に巾着縫合を置く際と肺動脈カニューレを挿入する際、助手が心臓をガーゼ越しに軽く尾側に牽引すると、[カニューレ挿入時は、必要に応じて、同時に右手で巾着縫合糸を軽く牽引すると]、肺動脈カニューレ挿入予定部が展開され術者は非常にやりやすい。)(T&P 2: 肺動脈幹の巾着縫合の中央に尖刃メスで縦切開を置く際、縫合糸を切らぬよう注意することはもちろんであるが、肺動脈カニューレ先端が入るようしっかりとした長さの割を入れることが1つのコツである。)

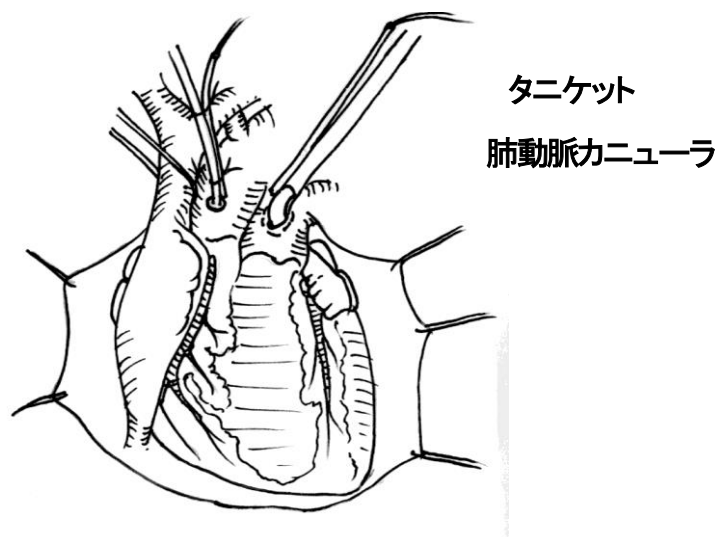
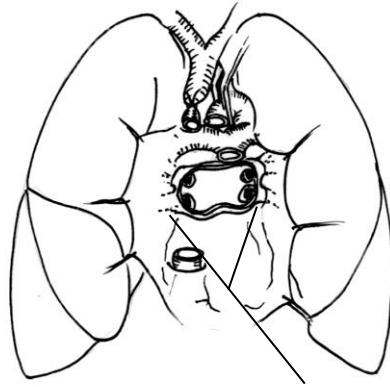


図2 肺動脈カニューレ留置。

- 14) 全ての臓器の摘出準備が整った時点で、呼吸循環管理医に両肺を手動的に換気してもらい、可能な限り無気肺を改善させるようにする。大動脈遮断直前に肺動脈幹（肺動脈カニューレの近傍）の直接穿刺によりプロスタグランジン E1 500 μ g を注入する（施設によっては使用しない）。
- 15) 心臓摘出チームに交代。上大静脈結紮、下大静脈遮断、上行大動脈遮断（クロスクランプ）の後、心停止液注入を開始する。左心耳（または左心房）を切開して肺灌流液のドレナージ経路を確保する。
- 16) 左心耳（または左心房下面）が切開され、心臓が停止したら、すぐに肺保存液灌流を開始する。（T&P: ある程度血液が吹き出て心停止するまで、灌流開始を待つ。灌流液のバックが高すぎると、圧がかかりすぎるため注意を要する。）左心耳（または左心房）切開部からの肺灌流液の流出が良好であること、左心室の拡張がないことを確認する。肺動脈カニューレ先端が常に肺動脈幹の長軸方向に位置するよう保持し、左右肺が均等に灌流されていることを肺表面の色調の変化で確認する。状況によりカニューレ先端を左右主肺動脈方向へ手動的に向けてもよい。（T&P1: 灌流中に、適宜、肺灌流液のドレナージがなされていることを灌流液の色と量で確認する）（T&P2: 臓器灌流の際、時に心臓チームは Coronary sinus からのドレナージ [右心房からのドレナージ]を確認するために心臓を左に圧排することがある。このとき肺還流液のドレナージは損なわれる。肺チームはこの点もしっかりと心臓チームとブリーフィングする必要がある。これを避けるため、太い吸引管を左心耳付近に突っ込んでドレナージスペースを確保するのも1つの手である。）（T&P3: 肺動脈灌流の1つのコツは、肺動脈カニューレを尾側方向に引いて固定することである。）（T&P4: 肺の灌流が終了するまで肺動脈を切離ないように心臓摘出の先生にお願いする。）
- 17) 左右胸腔内にアイススラッシュを入れ、肺を局所冷却する（心臓摘出チームに依頼。なお、アイススラッシュを入れない施設もあり）
- 18) 気管切断まで人工呼吸は継続する。
- 19) 大動脈遮断時刻をレシピエントチームに電話連絡する。
- 20) 心臓摘出チームが心臓摘出。肺静脈前壁に十分なカフ（最低 5mm）を残してもらう（図3）。（T&P1: 時に、心臓摘出の際、肺静脈や右主肺動脈に切り込まれてしまうことがある。肝臓摘出チーム助手に場所を譲ってもらい、腹部左側から観察すると、心臓摘出医の鉗の先を見逃すことがない。）（T&P2: 心臓摘出チームに、左右心房間溝の剥離を依頼し、左房の切開線を心房間溝の剥離部に連続させることで、右側でも十分なカフを確保することができる。）



**肺静脈前壁のカフは
最低5mmは必要**

図3 心臓摘出直後の状態。Ao, 大動脈弓; IVC, 下大静脈; LA, 左心房後壁; PA, 肺動脈; SVC, 上大静脈。

- 21) 肺摘出チームに交代。腹部チームとの同意が事前に得られている場合には、1-2L程度の肺灌流液を用いて、ドナー体内で肺静脈から逆行性灌流を行う。肺動脈からの排液が赤色から透明になるまで十分に灌流する。(T&P: 逆行性灌流は、ドナー体内で行う場合には、腹部チームの摘出スケジュールに影響が出ないように注意を払う。この時点で行ってもよいし、すべての剥離が終わり、気管の離断前に行ってもよい。また、摘出後にバックテーブル [ドナー病院またはレシピエント病院] で行ってもよい。) 肺門腹側の余分な心膜と胸膜は心嚢の吊り上げ糸と一緒にここで切除する。
- 22) 横隔膜直上、下大静脈頭側で心嚢後壁、縦隔胸膜を鉗で横切開する。
- 23) 食道腹側を指で鈍的に剥離し、気管分岐部を触知する。
- 24) 右下肺静脈、肺を損傷しないように留意しながら右肺靭帯を切離する。助手に右肺を左側に脱転させながら食道の腹側で縦隔胸膜の切開を頭側に進める (図4)。この時、食道を損傷しないように十分に気をつける。奇静脈弓を切断し、さらに頭側まで縦隔胸膜の切開を進め、気管右側壁まで露出する。右肺を胸腔内に戻す。

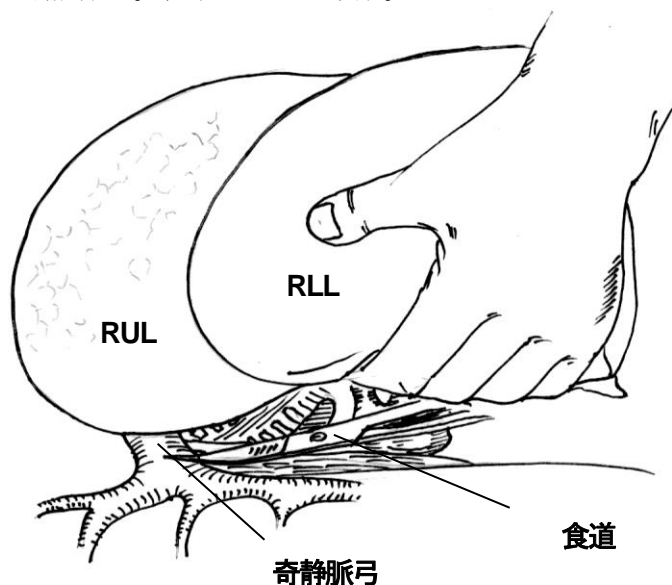


図4 右肺背側の剥離。右肺を左側に脱転させながら食道の腹側で縦隔胸膜の切開を頭側に進め、奇静脈弓を切断する。RUL, 右肺上葉; RLL, 右肺下葉

- 25) 左下肺静脈、肺を損傷しないように留意しながら左肺靭帯を切離す。助手に左肺を右側に脱転させながら下行大動脈の腹側で縦隔胸膜の切開を頭側に進める(図5)。遠位大動脈弓を切断し、さらに頭側の胸膜を切開した後、左肺を胸腔内に戻す。(T&P: 心摘出後に、両肺を後縦隔から剥離する際に、まず、先に心膜の裏側を気管分岐部まで十分に剥離しておけば、ついで順に右側、左側の縦隔胸膜を切るだけで剥離が完了するのでやりやすい。)
- 26) 正中に戻り左腕頭静脈を切断する。腕頭動脈左側を鈍的に剥離し、気管を露出する。気管壁に沿って、24) で、縦隔胸膜を切り上げてきた奇静脈弓頭側に鉗の先を貫通させる。上大静脈を含む気管右側の縦隔胸膜+結合組織を、右肺上葉を損傷しないように注意しながら鉗で切断する。(T&P: このとき助手は、上葉を尾側に圧排し、鉗で損傷されないようにしておく。) 気管固有鞘内でハサミを、25) の大動脈弓頭側の縦隔胸膜切開線まで貫通させ、左肺上葉を損傷しないように注意しながら、腕頭動脈、左総頸動脈、左鎖骨下動脈、気管左側の縦隔胸膜+結合組織を鉗で切断する。

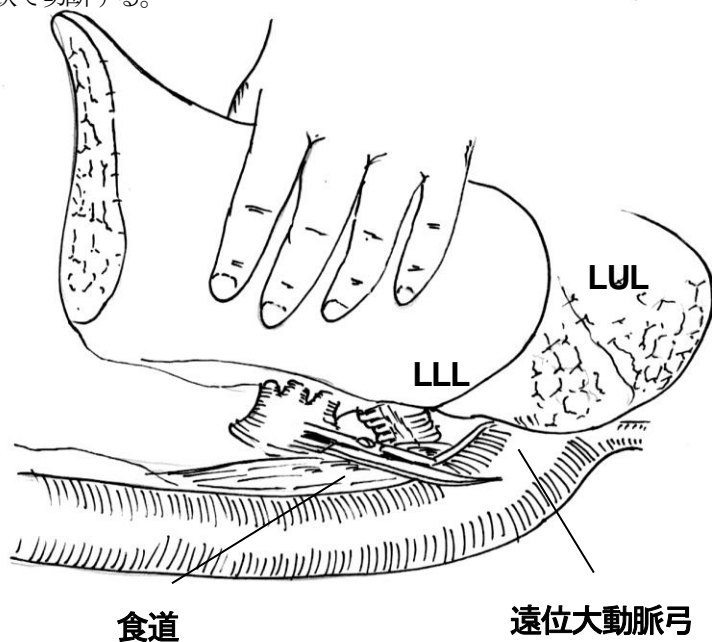


図5 左肺背側の剥離。左肺を右側に脱転させながら下行大動脈の腹側で縦隔胸膜の切開を頭側に進め、遠位大動脈弓を切断する。LUL, 左肺上葉; LLL, 左肺下葉。

- 27) 気管と食道の間を鈍的に剥離し、血管テープをかけて気管を牽引できるようにする。(T&P: この時点で、逆行性灌流を行うと、逆行性灌流中に腹部チームが腹部の剥離を行うことができ、効率が良い。)

- 28) 麻酔医に、バルーンを保持したまま気管チューブ先端を気管切断予定部より口側に引き、気道内を十分に吸引するよう依頼する。次いで肺を用手的に換気して適当な膨張状態（肺が完全に拡張した状態よりも幾分縮んだ状態—空輸の際は圧を低めにする）で気管を stapler で切断する（図6）。

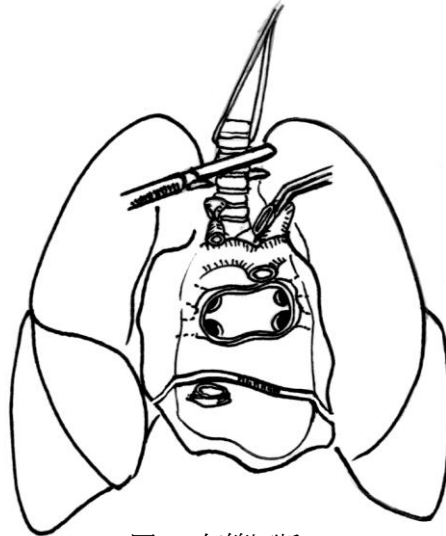


図6 気管切断

- 29) 気管を牽引して気管と食道の間を剥離し、残った縦隔の結合組織を鉗で切離して、大動脈弓ごと両側肺ブロックを摘出する。
- 30) バックテーブルで左右肺をアイススラッシュで冷却しながら、約1-2Lの肺灌流液を用いて、肺静脈から逆行性灌流する。肺動脈からの排液が赤色から透明になるまで十分に灌流する（施設によっては施行しない）。
- 31) 大動脈弓をボタロー靭帯部の大動脈壁をボタン状に残すか外膜内で剥離して切除する。
- 32) 肺表面に損傷のないことを確認する。損傷がある場合は結紮、縫合などで修復する。損傷箇所が大きい場合は、最小限の範囲を stapler で切除する。
- 33) 左右肺を別々の施設で移植に供する場合は、この時点で分割を行う（図7）。施設により両肺移植でもこの時点で分割を行うこともある。心嚢後壁、左心房後壁を正中で縦切開する。肺動脈も左右分岐部で縦切開する。左主気管支を分岐直後の部位で stapler で切離し、左右肺ブロックを分割する。

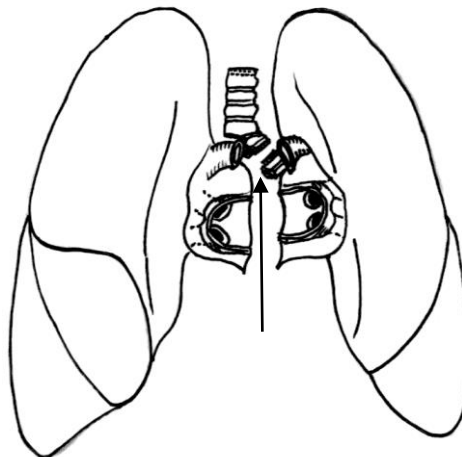


図7 左右肺ブロック分割。心嚢後壁、左心房後壁を正中で縦切開。肺動脈も左右分岐部で縦切開。↑左主気管支を分岐直後の部位で stapler を用いて切離する

- 34) 肺ブロックを適量の保存液と一緒に滅菌アイソレーションバックに入れエアを十分に抜いて口を縛る。さらに別の滅菌アイソレーションバックに入れエアを抜いて口を縛る。3枚目の滅菌アイソレーションバックに入れ、同様にエアを抜いて口を縛り、非滅菌アイスラッシュュ入りのアイスボックスに収納して搬送を開始する。2枚目、3枚目のアイソレーションバックに液体や氷を入れるかは、施設ごとの判断でよい。

5. 心臓採取がない場合（心臓摘出医がない場合）の肺採取術手順

- 1) 胸部の全行程は肺摘出チームが行う。
- 2) 心臓切除は、通常通り肺摘出前に施行しても、心肺ブロックを摘出後バックテーブルで施行しても構わない。
- 3) 奇静脈を無理に結紮する必要はない。奇静脈合流の中樞で上大静脈を結紮する。
- 4) 下大静脈は無理に背側を剥離しなくとも右心房近傍でハーフクランプできればよい。
- 5) 肺動脈カニューラの挿入部位は肺動脈弁近くの肺動脈幹中樞でよい。
- 6) 左心房の切開は interatrial groove 近傍で始め、atrioventricular groove につなげる。左心房の大部分を肺ブロックに残す形で構わない。

6. 移植施設手術室に帰着してからの肺ブロックの植え込み準備

- 1) バックテーブルにラクトリンゲル液アイスラッシュュ+ラクトリンゲル液入りのベースンを用意する。
- 2) 外回りが肺ブロック入りアイソレーションバックをアイスボックスから取り出し、口の部分を鉗で切る。摘出医が内側のアイソレーションバックを取り出しバックテーブルに置きこれを開ける。
- 3) 肺ブロックを取り出しアイスラッシュュ+ラクトリンゲル液入りのベースンに載せる。
- 4) 左右肺を同一施設で移植に供する場合は、この時点で分割する。施設により、提供病院において既に分割されていることもある。
- 5) 施設によっては、この時点で換気を行いながら逆行性灌流を行う。
- 6) 余分な心嚢を切除する。第1枝分岐まで主肺動脈周囲の結合組織を剥離する。左心房カフの形成を行う。
- 7) 主気管支周囲の明らかな小血管は結紮しておく。
- 8) 植え込みまで冷却して保存する。