

5. 肝採取術マニュアル

旭川医科大学 消化器病態外科 古川博之

京都大学 肝胆膵・移植外科 海道利実

長崎大学 移植・消化器外科 曾山明彦

京都大学 肝胆膵・移植外科 伊藤孝司

神戸大学 肝胆膵外科 蔵満 薫

肝臓の摘出

日本の場合、肝臓の摘出は、膵臓の摘出を伴っていることが多く、膵臓を残して肝臓単独で摘出する場合と肝膵同時摘出する場合がある。肝膵同時移植は、異型右および左動脈がある場合やレシピエントが再手術のために長い血管を必要とする場合に行われるが、現在は殆どの事例単独採取が行われている。本稿では肝単独摘出に関する記載を一部改訂した。保存液の灌流方法、血管の切離に関しては、他腹部チーム（特に膵臓、腎臓チーム）や胸部チームとの術前の十分な打ち合わせが必要である。また、腹部下大静脈のカニューレーションの有無、肝上部下大静脈の切離位置について胸部チームと事前に打ち合わせを行っておく必要がある。

手術手順(T&P:tip and pitfalls)

A.肝単独摘出（図 1）

1. 開腹:胸部チームとともに、胸骨上縁から恥骨上まで皮切を行う。(T&P:胸部が胸骨切開を施行する際には、肝臓を押し下げ、前面を保護する。胸部チームがいないときでも必ず胸骨切開する)
胸部臓器の摘出がない場合、ストライカー等の胸骨切開の為の器材を準備する必要がある。
2. 肝視診:異型右肝動脈および左肝動脈を確認し、これによって、摘出術式を決める。脂肪肝など肝病変を疑う場合にはまず肝生検を迅速で提出。肝臓の評価結果をコーディネーターに伝える。
※小腸の摘出がある場合には、まず小腸チームによる視診、剥離操作から開始する。
3. 柄付ガーゼ等で腸管を被覆し、助手が腸管を右頭側方向に挙上させ、術野を展開する。腹部大動脈下端、総腸骨動脈分岐部直上を剥離、テーピング:腹部大動脈剥離時、下腸間膜動脈を切離するとカニューレーションに十分な距離が稼げる。(T&P:腰動脈の損傷に注意。頭側過ぎると accessory renal artery がある場合あり。)
4. 下大静脈(IVC)分岐部剥離、テーピング:IVC分岐部を剥離し、臍帯テープにてテーピングする。(肺を摘出しない場合には、胸部IVCを切離するため不要)
5. 次に腹腔動脈より頭側で、横隔膜下大動脈のテーピングを行う。十分に大きく開腹するために、横隔膜の左右胸郭への付着部を頭側に切り上げておく。まず左三角間膜を切離し、肝外側区域を翻転する。続

いて小網切離するが、この際、左胃動脈より分岐する異型左肝動脈の有無を確認し、あれば温存する。

6. 横隔膜下大動脈剥離(クロスクランプ用): 横隔膜直下の横隔膜脚を縦切開し、横隔膜下大動脈周囲を剥離後、臍帯テープにてテーピングする。その際、切開した横隔膜脚の左右両側をアリス鉗子などで把持し左右に展開すると術野の確保、大動脈周囲の剥離が行い易くなる。(T&P: 食道を損傷しないよう、助手に食道を指で左側に圧排してもらう。大動脈を結合組織から十分剥離するのがコツ。万が一動脈に穴が開くなどトラブルがあればすぐに血流遮断にもっていく)
7. 脾臓、腎の摘出がある場合は大動脈のテーピング終了後、大網を一部切開し脾臓を評価、両側の後腹膜の剥離を行い、腎の評価を行う。
8. 胆嚢切開、洗浄: 胆嚢底部を電気メスにて切開し、生食にて内腔を洗浄する。(T&P: 胆嚢切開は底部縦切開が基本、大きく開けすぎると出血するので注意。) 胸部チームと進捗を共有しながら、時間に余裕があれば、総肝動脈(CHA)および胃十二指腸動脈(GDA)の剥離・同定を行っても良い。
9. 全身ヘパリン化(300-500U/kg、2分): 胸部チームとの合意のもと、ヘパリンを全身投与し、2分間待つ。
10. 灌流用チューブの挿入: 腹部大動脈分岐部直上にもう1本臍帯テープを通し、遠位側を結紮する。左母指と示指で近位側大動脈を把持し、メツェンバウム剪刀にて大動脈を切開する。その際、切開部をモスキートペアン鉗子等で把持し、左右に牽引展開すると引き続いてのカニューレーションが行いやすい。26 または 28F イリゲーションチューブを約 5cm 挿入固定後、灌流用チューブと連結する。(T&P: 深すぎると、腎動脈を超えてしまう。5mm 程度遊びを作ってチューブにも固定する。臍帯テープ一重で緩ければ、1-0 絹糸等で結紮を加える。抜けないよう注意!) 術者はカニューレの接続が確実に行われるまでは左手による固定を決して離さないようにする。チューブの連結の際には、チューブ内に空気が入らないように大動脈に挿入したカニューレに動脈血を逆血させ、先端まで灌流液を満たした状態の灌流用チューブと連結させる。
11. IVC 分岐部直上から脱血用チューブの挿入: 同様に IVC 分岐部直上にもう1本臍帯テープを通し、遠位側を結紮する。34 または 36Fr イリゲーションチューブを約 5cm 挿入固定し、脱血用チューブ(排尿バッグで良い)と連結する。
12. 横隔膜下大動脈クロスクランプ・灌流開始: 心臓チームが上行大動脈をクランプすると同時に、肝臓チームは横隔膜下大動脈を血管鉗子にてクランプし、灌流用チューブと脱血用チューブを開放する。灌流は高低差1mで行い、UW 滴下スピードは、1 本目は全開で開始し、2 本目は緩徐に。肝臓は灌流終了後、腫大なく、肝臓の色調が均一に淡褐色であれば問題ない。
13. 生食入りスラッシュアイス(できるだけ細かく破碎し、シャーベット状にしておくことが望ましい)を十分に腹腔内に入れる。肝下面、前面、脾前面、腎背側にも十分に入れる。
14. 心臓・肺摘出後、余分なアイスを取り出して、肝摘出開始。(T&P: 左右の横隔膜上縁を切離しておくとな臓が胸腔の方に倒れかかって、後の剥離が容易)
15. 総胆管を脾上縁で脾臓側のみ結紮し切離する。切離した後、GDA・CHA を剥離して切離: 異型右肝動脈があれば、脾上縁レベルまで追い、切離する(GDA への再建で十分と考えられる場合)。

16. 門脈切離: 脾臓上縁から 5mm ほど上で門脈を切離する。この際、脾臓チームと切離位置の合意を得た上で切離する。
17. IVC 切離と授動: 副腎を切離し、肝腎間膜を切離後、肝下部 IVC を剥離し、左腎静脈にカフをつけるように直上で切離。下大静脈を背面の筋肉をつけながら頭側へと切り上げる。
18. 肝臓摘出: さらに左横隔膜を縦に切離し、次に右横隔膜を切離、肝臓を左前腕の中にかかえ込むようにしながら背面へと回り込み肝臓を摘出する。横隔膜切離の際には肝臓に近づかないようにし、実質損傷のリスクを軽減させる。(T&P: 引っ張りすぎによる右三角間膜からの肝の損傷に注意。右腎を傷つけないように助手が足側に牽引する。肝臓摘出の際に、術者の示指を肝上部 IVC に挿入しながら、周囲の剥離をすすめると IVC の損傷を防ぐことにつながる。)
19. バックテーブルでの灌流を実施するかどうかについては術中の灌流の状態等を考慮し、各施設の判断で決定する。
20. 肝臓のパッキングについては、日本移植学会によるパッキング標準プロトコールに則して実施する。アイソレーションバッグを3枚準備する。
 - 1枚目: UW 1000ml を入れたバッグにグラフトが浸かるように入れる。
 - 2枚目: 生理食塩水あるいはラクトリンゲル液を 1000ml 入れたバッグに 1 枚目のバッグを入れる。
 - 3枚目: 液体は入れずに、2枚目のバッグを入れる。すべてのバッグで空気ができるだけ残らないようにパッキングする。どのバッグにも氷(スラッシュアイスも含む)を入れない。
21. 分割肝移植の場合は、バックテーブルで分割する。(T&P: 右葉と左葉に分割する場合は、左胆管から後区域枝が分岐する anomaly に注意する。)
22. 血管グラフト採取: 左右総腸骨～内腸骨・外腸骨動静脈を採取し、脾腎グループと分ける。

図1

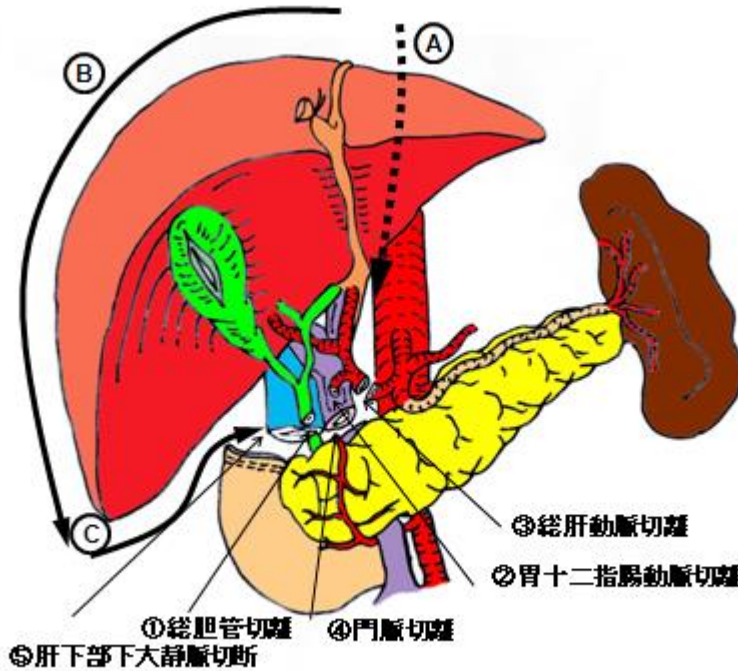


図1. 肝単独摘出(血流遮断後の手順)

①②③の順に横隔膜を切離する。

B. 肝脾同時摘出 (図 2、3)

1～6は、肝単独摘出と手技が同様のため省略

7. Kocher maneuver を行い、十二指腸・脾頭部を十分、授動し、下大静脈の前面を開放し、上腸間膜動脈 (SMA)を確認しておく。
8. 胃幽門周囲を剥離してテーピング、Treitz 靱帯より 10-20cm の空腸の腸間膜に穴をあけ、空腸をテーピング。
9. 胆嚢切開、洗浄:胆嚢底部を電気メスにて切開し、生食にて内腔を洗浄する。(T&P:胆嚢切開は底部縦切開が基本、大きく開けすぎると出血するので注意。)
10. 全身ヘパリン化(300-500U/kg、2分):胸腔チームとの合意のもと、ヘパリンを全身投与し、2分間待つ。
11. 灌流用チューブの挿入:腹部大動脈分岐部直上にもう1本臍帯テープを通し、遠位側を結紮する。左母指と示指で近位側大動脈を把持し、メツェンバウムにて大動脈を切開し、26または28Frカテーテルを約5cm挿入固定後、灌流用チューブと連結する。(T&P:深すぎると、腎動脈を超えてしまう。5mm程度遊びを作ってチューブにも固定する。臍帯テープ一重で緩ければ、1-0絹糸で結紮を加える。抜けないよう注意！)
12. IVC分岐部直上から脱血用チューブの挿入:同様にIVC分岐部直上にもう1本臍帯テープを通し、遠位側を結紮する。34または36Frトロッカーカテーテルを約5cm挿入固定し、脱血用チューブ(排尿バッグで良い)と連結する。

13. 横隔膜下大動脈クロスクランプ・灌流開始:心臓チームが上行大動脈をクランプすると同時に、肝臓チームは横隔膜下大動脈を血管鉗子にてクランプし、灌流用チューブと脱血用チューブを開放する。(注意点:灌流は高低差1mで行い、UW 滴下スピードは、1 本目は全開で開始し、2 本目は緩徐に。肝臓は灌流終了後、腫大なく、肝臓の色調が均一に淡褐色であれば問題ない)
14. 生食入りクラッシュアイスを十分に腹腔内に入れる。肝下面、前面、臍前面、腎背側にも十分入れる。
15. 心臓・肺摘出後、余分なアイスを取り出して、血流遮断の鉗子を胸部大動脈にかけ直し、肝臍同時摘出にうつる。(T&P:左右の横隔膜上縁を切離しておくで肝臓が胸腔の方に倒れかかって、後の剥離が容易)
16. 胃の術野よりの除外: 大網を胃結腸間膜、胃脾間膜の順に剥離していき、胃の大弯側を free とし、次に GIA にて胃幽門部を切離、左胃動脈を確認して、これを切離した後、小弯に沿うように剥離して、左胃動脈を単離する。これらの操作によって、胃を術野より外に遊離する。(T&P:異型左肝動脈がある場合は、胃に沿ってこれを剥離することで、傷つけずに温存できる)
17. 小腸・大腸の術野よりの除外:テープをかけた空腸部を GIA にて切離、腸間膜を十分残しながら、小腸ならびに大腸を腸間膜より切離していき S 状結腸のところまでこれを進め、小腸・大腸を術野の外に遊離する。
18. 臍体尾部、脾臓を後腹膜より授動・脱転し、腹部大動脈まで剥離を進める。
19. 大動脈前面、左腎静脈の直上に SMA を同定して、これを剥離し、その直下にはさみでスリットを入れ、大動脈を左側壁、右側壁の順に、左右の腎動脈に注意しながら斜め頭側に切り上げ、大動脈を切離する。
20. IVC 切離:副腎を切離し、肝腎間膜を切離後、肝下部 IVC を剥離し、左腎静脈直上で切離。大動脈と下大静脈を背面の筋肉をつけながら口側へと切り上げ、大動脈は横隔膜直下で再び切離、腹腔動脈と上腸間膜動脈を含んだ大動脈をグラフト側に確保する。
21. 肝臓摘出:さらに左横隔膜を縦に切離し、次に右横隔膜を切離、肝臓を左前腕の中にかかえ込むようにしながら背面へと回り込み肝臓・脾臓を摘出する。(T&P:引っ張りすぎによる右三角間膜からの肝の損傷に注意。右腎を傷つけないように助手が足側に牽引する)
22. バックテーブルでの肝臍分離:氷水の入ったベースンに、UW1リットルが入ったバッグを用意しておき分離作業を行う。
23. 大動脈から腹腔動脈を剥離していき、脾動脈を同定、これを切離してマーキングの糸をかける。
24. 肝門部で胆管、肝動脈、門脈を同定し、胆管、門脈を切離、肝動脈から胃十二指腸動脈を同定して切離、脾臓側にマーキングする。最後に腹腔動脈と上腸間膜動脈との間で大動脈を切離して肝臍が分離される。
25. 門脈・肝動脈からさらに1リットル灌流し、アイソレーションバッグにパッキングする。
 1. 分割肝移植の場合は、バックテーブルで分割する。(T&P:右葉と左葉に分割する場合は、左胆管から後区域枝が分岐する anomaly に注意する。)

26. 血管グラフト採取: 左右総腸骨～内腸骨・外腸骨動静脈を採取し、脾腎グループと分ける。

図2

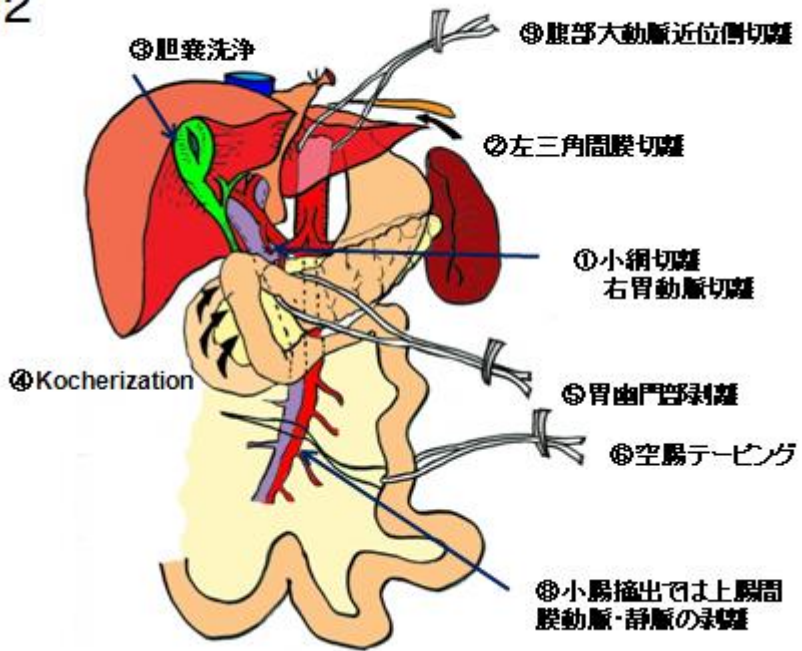


図2: 肝脾同時摘出(血流遮断までの手順)

図3

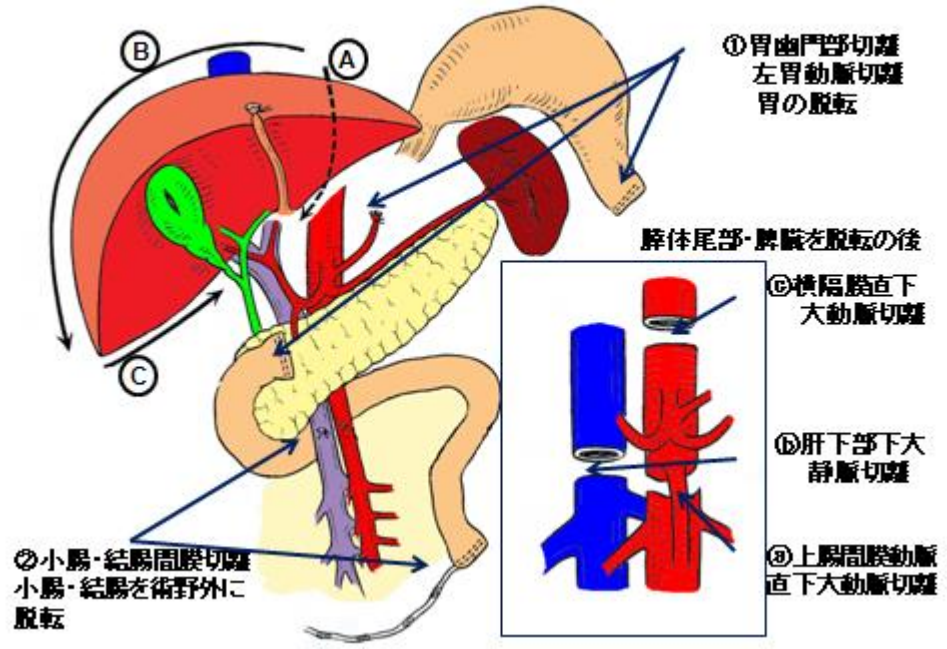


図3: 肝脾同時摘出(血流遮断後の手順)

①②③の順に横隔膜を切離する。