

心不全研究のオピニオンリーダー

心不全における炎症の関与と制御機構

安斉 俊久

北海道大学大学院医学研究院循環病態内科学教室 教授

心不全においては、神経体液性因子の賦活化とともに炎症や酸化ストレスが惹起され、悪循環を形成することで左室リモデリングが進行する。神経体液性因子に対する薬物療法のエビデンスは構築されてきたが、炎症を標的とした治療は未だに確立されていない。炎症は加齢とともに亢進し、心血管リモデリングを増悪させることが知られており、近年増加している高齢者心不全の治療標的として注目されている。

心筋梗塞後左室リモデリングにおける炎症

筆者らは、心筋梗塞後の血清 C 反応性蛋白 (CRP) 上昇が、亜急性期の心破裂や心室瘤ならびに梗塞後 1 年間の心臓死に対する予測因子となること¹⁾、CRP 上昇が高度な場合、梗塞後左室リモデリングの悪化を認めることを報告した²⁾。さらに、心筋梗塞後 24 時間以内に β 遮断薬が投与されている症例では、CRP の上昇が抑制されるとともに心破裂の合併が少ないこと、70 歳以上の高齢者や慢性腎臓病合併症例では、CRP の上昇が高度となり、梗塞後 2 週間における左室リモデリングが増悪することを示した³⁾⁻⁵⁾。また、梗塞後の最大単球数が $900/\text{mm}^3$ 以上の場合には、長期における心臓死、心不全入院、再梗塞といった主要心血管イベントが高率に発生し⁶⁾、ラット梗塞モデルに顆粒球・マクロファージコロニー刺激因子を投与すると、末梢血中の単球増加とともに梗塞部心筋における単球走化活性因子の発現上昇、マクロファージの浸増加をきたし、梗塞部の修復性線維化が抑制されることで左室リモデリングが増悪することも明らかになった⁷⁾。これらの結果より、単球・マクロファージを介した過剰な炎症反応は、梗塞後左室リモデリングを増悪させると考えられた。

しかしながら、梗塞後のステロイド投与は、むしろ心

破裂を増加させることが過去に報告されており⁸⁾、梗塞後の炎症を治療標的とするには、過剰な炎症を制御すると同時に治癒を促進する事が重要である⁹⁾。そこで筆者らは、免疫応答の司令塔とも言われる樹状細胞 (DC) に着目し、DC が抗炎症性サイトカインであるインターロイキン -10 の発現を介して、M1 マクロファージや炎症性 (Ly6C^{high}) 単球による過剰な炎症を制御し、治癒に関わる M2 マクロファージや抗炎症性 (Ly6C^{low}) 単球などの動員を促進することで、梗塞後治癒過程に重要な働きをしていることを明らかにした^{10),11),12)}。

本来、組織壊死や感染に伴う炎症は、その後の線維化を介して、治癒もたらしめるための生理的な反応であるが、ここに機械的な負荷や自己免疫、遺伝子変異、神経体液性因子の賦活化、酸化ストレス、加齢など様々な要因が加わることで、炎症は過剰となり、細胞外マトリックス (ECM) 分解酵素の活性化などによって、病的リモデリングが進んでいくと考えられる (図 1)¹³⁾。

拡張型心筋症 (DCM) における炎症の関与

DCM の病態においてもウイルス感染や自己免疫性機序などを介した炎症の関与が指摘されている。DCM の臨床像を呈する症例の中に、心筋生検において持続的炎症細胞浸潤を認める症例が少なくなく、心機能低下に関連する可能性があることが報告されている^{14),15)}。具体的には、リンパ球あるいはマクロファージの心筋への浸潤が、 $14/\text{mm}^2$ 以上認める場合、炎症性 DCM (DCMI) と定義する事が提唱されている¹⁶⁾。

筆者らは、過去に心筋生検が施行された DCM 患者 182 例を対象として、CD3 陽性 T リンパ球ならびに CD68 陽性マクロファージの浸潤について検討した。その結果、DCMI と診断された症例は、全体の 46% にも

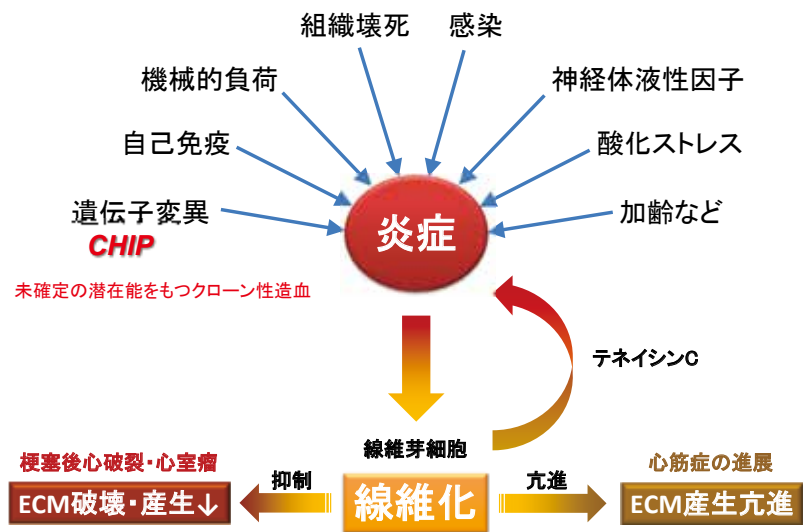


図1 炎症と心血管リモデリング。文献13より引用改変

及び、その長期予後（死亡または心移植回避率）は有意に不良であることが明らかになった¹⁷⁾。DCMIに認められるような慢性炎症では、組織に浸潤する炎症細胞の主体はTリンパ球となり、リンパ球から分泌されるサイトカインなどの刺激によって線維芽細胞からECMが産生される。ECMのなかでもテネイシンC（TNC）は、炎症をさらに引き起こすとともに線維化を亢進させ、心血管系において病的なリモデリングをきたす¹⁸⁾。そこで、筆者らはDCMの心筋生検標本において、TNCの発現を調べたところ、TNCの発現が高度な群では、各種治療を行った際の左室駆出率の改善度が有意に低く、生命予後が不良であることが示された¹⁹⁾。

今後の展開

炎症と線維化は様々な心血管疾患の病態に関与している。動脈硬化粥腫における炎症は、急性冠症候群の発症に関与し、最近の大規模臨床試験（CANTOS試験）により炎症を標的とした新規治療法の有効性が示された²⁰⁾。心不全においても、炎症が病態に関与している症例に対して有効な可能性が考えられる。

近年、白血病や骨髄異形成症候群などの造血器腫瘍の発症に関連する遺伝子に高頻度にみられる体細胞変異（未確定の潜在能をもつクローン性造血：CHIP）が、心血管における炎症を惹起し、心血管リモデリングに関与している可能性も明らかにされてきた^{21),22),23)}。これら遺伝子変異の関与を含め、炎症と線維化の制御機構が明らかになれば、心不全に対する新規治療法の開発につな

がるものと大いに期待される。

参考文献

- 1) Anzai T, Yoshikawa T, Shiraki H, Asakura Y, Akaishi M, Mitamura H, et al. C-reactive protein as a predictor of infarct expansion and cardiac rupture after a first Q-wave acute myocardial infarction. *Circulation* 1997;96:778-784.
- 2) Takahashi T, Anzai T, Yoshikawa T, Maekawa Y, Asakura Y, Satoh T, et al. Serum C-reactive protein elevation in left ventricular remodeling after acute myocardial infarction-role of neurohormones and cytokines. *Int J Cardiol* 2003;88:257-265.
- 3) Anzai T, Yoshikawa T, Takahashi T, Maekawa Y, Okabe T, Asakura Y, et al. Early use of beta-blockers is associated with attenuation of serum C-reactive protein elevation and favorable short-term prognosis after acute myocardial infarction. *Cardiology* 2003;99:47-53.
- 4) Mahara K, Anzai T, Yoshikawa T, Maekawa Y, Okabe T, Asakura Y, et al. Aging adversely affects postinfarction inflammatory response and early left ventricular remodeling after reperfused acute anterior myocardial infarction. *Cardiology* 2006; 105:67-74.
- 5) Naito K, Anzai T, Yoshikawa T, Anzai A, Kaneko H, Kohno T, et al. Impact of chronic kidney disease on

- postinfarction inflammation, oxidative stress, and left ventricular remodeling. *J Card Fail* 2008;14:831-838.
- 6) Maekawa Y, Anzai T, Yoshikawa T, Asakura Y, Takahashi T, Ishikawa S, et al. Prognostic significance of peripheral monocytosis after reperfused acute myocardial infarction: a possible role for left ventricular remodeling. *J Am Coll Cardiol* 2002;39:241-246.
- 7) Maekawa Y, Anzai T, Yoshikawa T, Sugano Y, Mahara K, Kohno T, et al. Effect of granulocyte-macrophage colony-stimulating factor inducer on left ventricular remodeling after acute myocardial infarction. *J Am Coll Cardiol* 2004;44:1510-1520.
- 8) Silverman HF, Pfeifer MP. Relation between use of anti-inflammatory agents in left ventricular free wall rupture during acute myocardial infarction. *Am J Cardiol* 1987;59:363-364.
- 9) Anzai T. Post-infarction inflammation and left ventricular remodeling: a double-edged sword. *Circ J* 2013;77:580-587.
- 10) Naito K, Anzai T, Sugano Y, Maekawa Y, Kohno T, Yoshikawa T, et al. Differential effects of GM-CSF and G-CSF on infiltration of dendritic cells during early left ventricular remodeling after myocardial infarction. *J Immunol* 2008;181:5691-5701.
- 11) Anzai A, Anzai T, Nagai S, Maekawa Y, Naito K, Kaneko H, et al. Regulatory role of dendritic cells in postinfarction healing and left ventricular remodeling. *Circulation* 2012;125:1234-1245.
- 12) Nagai T, Honda S, Sugano Y, Matsuyama TA, Ohta-Ogo K, Asaumi Y, et al. Decreased myocardial dendritic cells is associated with impaired reparative fibrosis and development of cardiac rupture after myocardial infarction in humans. *J Am Heart Assoc* 2014;3:e000839.
- 13) Anzai T. Inflammatory Mechanisms of Cardiovascular Remodeling. *Circ J* 2018;82:629-635.
- 14) Kuhl U, Seeberg B, Schultheiss HP, Strauer BE. Immunohistological Characterization of Infiltrating Lymphocytes in Biopsies of Patients with Clinically Suspected Dilated Cardiomyopathy. *European heart journal* 1994;15:62-67.
- 15) Wojnicz R, Nowalany-Kozielska E, Wojciechowska C, Glanowska G, Wilczewski P, Niklewski T, et al. Randomized, placebo-controlled study for immunosuppressive treatment of inflammatory dilated cardiomyopathy - Two-year follow-up results. *Circulation* 2001;104:39-45.
- 16) Maisch B, Richter A, Sandmoller A, Portig I, Pankuweit S, Network B-HF. Inflammatory dilated cardiomyopathy (DCMI). *Herz* 2005;30:535-544.
- 17) Nakayama T, Sugano Y, Yokokawa T, Nagai T, Matsuyama TA, Ohta-Ogo K, et al. Clinical impact of the presence of macrophages in endomyocardial biopsies of patients with dilated cardiomyopathy. *Eur J Heart Fail* 2017;19:490-498.
- 18) Imanaka-Yoshida K. Tenascin-C in cardiovascular tissue remodeling: from development to inflammation and repair. *Circ J* 2012;76:2513-2520.
- 19) Yokokawa T, Sugano Y, Nakayama T, Nagai T, Matsuyama TA, Ohta-Ogo K, et al. Significance of myocardial tenascin-C expression in left ventricular remodelling and long-term outcome in patients with dilated cardiomyopathy. *Eur J Heart Fail* 2016;18:375-385.
- 20) Ridker PM, Everett BM, Thuren T, MacFadyen JG, Chang WH, Ballantyne C, et al. Antiinflammatory Therapy with Canakinumab for Atherosclerotic Disease. *N Engl J Med* 2017;377:1119-1131.
- 21) Jaiswal S, Natarajan P, Silver AJ, Gibson CJ, Bick AG, Shvartz E, et al. Clonal Hematopoiesis and Risk of Atherosclerotic Cardiovascular Disease. *N Engl J Med* 2017;377:111-121.
- 22) Sano S, Oshima K, Wang Y, MacLauchlan S, Katanasaka Y, Sano M, et al. Tet2-Mediated Clonal Hematopoiesis Accelerates Heart Failure Through a Mechanism Involving the IL-1beta/NLRP3 Inflammasome. *J Am Coll Cardiol* 2018;71:875-886.
- 23) Dorsheimer L, Assmus B, Rasper T, Ortmann CA, Ecke A, Abou-El-Ardat K, et al. Association of Mutations Contributing to Clonal Hematopoiesis With Prognosis in Chronic Ischemic Heart Failure. *JAMA Cardiol* 2019;4:25-33.

心臓におけるレドックス制御

松島 将士

九州大学病院循環器内科

活性酸素種と抗酸化酵素

心筋細胞はその高いエネルギー要求に対応するために、ミトコンドリアを豊富に有しており、酸化的リン酸化により多量の ATP を絶え間なく産生している。その副産物として superoxide や hydrogen peroxide（過酸化水素）などの活性酸素種（ROS）が生じる。生体には superoxide（SOD）や catalase などの抗酸化酵素が存在しており、ROS を水と酸素に分解する。また、thioredoxin（Trx）や peroxiredoxin（Prx）は酸化的修飾を受けた蛋白を還元する。このような ROS の産生や除去は、酸素原子を失う還元（reduction）と酸素原子と結合する酸化（oxidation）反応、つまりレドックス（redox）であり、ROS が抗酸化酵素に対して過剰となった状態が酸化ストレスである¹⁾。

レドックスと心不全

心不全においてレドックス制御異常により酸化ストレスが増加することが知られている。不全心筋においてはミトコンドリアから過剰な ROS が産生される。過剰な ROS はミトコンドリア DNA を酸化することで、ミトコンドリア DNA コピーの減少、およびその転写産物である複合体機能低下を引き起こす。その結果、さらなる ROS の産生により、いわゆる「ROS-induced ROS release」という悪循環を形成する²⁾。

近年、ROS の産生源として NADPH oxidase（Nox）が注目されている。Nox は 7 つのアイソフォーム（Nox1-5、Duox1,2）が存在するが、Nox4 は心筋細胞のミトコンドリア、核、小胞体などの細胞内小器官に局在することが知られている。我々は Nox4 が圧負荷による心不全の主要な ROS の産生源であり、心肥大および心機能障害の進展に関与することを報告した³⁾。また、

Nox4 から産生される ROS は心筋細胞の核に存在する HDAC4 の 667 番目と 669 番目のチオール基を直接酸化することで、HDAC4 の核外を引きおこし NFAT や MEF といった心肥大の master regulator を活性化し、心肥大を促進する⁴⁾。ROS は蛋白のチオール基を酸化により蛋白の活性を変化させることで、シグナル伝達において役割を果たしている。ミトコンドリアや Nox4 から生じた ROS が抗酸化能を越えて過剰となると DNA、脂質、蛋白を酸化することで、心筋細胞の機能低下や細胞死から心筋リモデリング、心不全を引き起こす（図）。

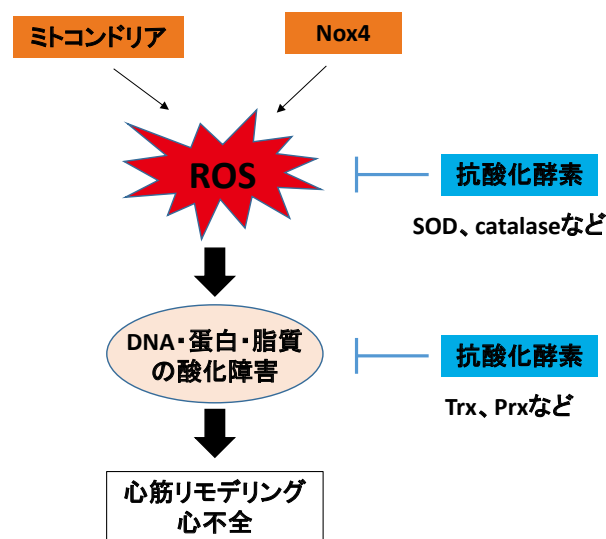


図 心筋細胞におけるレドックス制御
ミトコンドリアや Nox4 から生じた ROS が、SOD、カタラーゼ、Trx、Prx などの抗酸化能を越えて過剰となると DNA、脂質、蛋白を酸化することで、心筋細胞の機能低下や細胞死から心筋リモデリング、心不全を引き起こす。

新たなレドックス制御機構

ミトコンドリアや Nox4 から生じる ROS は心不全治療において重要なターゲットと考えられる。我々はミトコンドリア抗酸化酵素である Prx-3 の過剰発現が、心筋梗塞後の心筋においてミトコンドリアの ROS を軽減し、心筋リモデリングを改善することを明らかにした⁴⁾。また、細胞質とミトコンドリアに局在する抗酸化酵素である GPx の過剰発現は、糖尿病性心筋障害、特に拡張障害を軽減することを報告した。さらに、非受容体型チロシンキナーゼである Fyn は Nox4 の 556 番目のチロシン残基をリン酸化することでその活性を抑制し、心筋における酸化ストレスを軽減することを見出した。Fyn ノックアウトマウスは圧負荷後の心筋リモデリングを悪化させ、酸化ストレスとアポトーシスの増加を伴っていた。一方で、心筋特異的 Fyn 過剰発現マウスでは、心筋における酸化ストレス、アポトーシスが減少し、心筋リモデリングが抑制された⁵⁾。Fyn は Nox4 制御を介して心筋リモデリングにおいて重要な役割を担っていると考えられた。

心不全の病態進展における ROS の重要性は明らかとなり、心不全に対する治療として ROS をターゲットとした治療(ビタミン E やキサントキサンチンオキシダーゼ阻害薬)が試みられてきたが、その有効性は確立していない。我々は虚血再灌流において Nox2 と Nox4 の両方を同時にノックアウトすると ROS の産生は極めて低下するが、一方で HIF-1 α の発現が低下し糖代謝関連遺伝子の発現低下および脂肪酸代謝関連遺伝子の発現亢進から心筋細胞への脂肪蓄積がひき起こされ、虚血再灌流障害が悪化することを報告した⁶⁾。つまり、ROS の過剰な抑制は虚血再灌流障害においてエネルギー代謝異常を引き起こすことで細胞障害性に作用した。したがって、ROS の過剰な抑制をきたさない程度の適切なレドックス状態の維持が重要と考えられる。

レドックスはオートファジー、ミトコンドリアダイナミクスなどのミトコンドリア品質管理や小胞体ストレスなどオルガネラ機能にも深く関与している。我々は、ミトコンドリアや Nox4 由来の ROS の新たな制御機構の解明し、レドックスとオルガネラ機能との関連を明らかにすることを目指して日々研究を進めている。

参考文献

- 1) Tsutsui H, Kinugawa S, Matsushima S. Oxidative stress and heart failure. *American journal of physiology. Heart and circulatory physiology*. 2011; 301:H2181-2190
- 2) Ide T, Tsutsui H, Kinugawa S, Suematsu N, Hayashidani S, Ichikawa K, Utsumi H, Machida Y, Egashira K, Takeshita A. Direct evidence for increased hydroxyl radicals originating from superoxide in the failing myocardium. *Circulation research*. 2000;86:152-157
- 3) Kuroda J, Ago T, Matsushima S, Zhai P, Schneider MD, Sadoshima J. NADPH oxidase 4 (Nox4) is a major source of oxidative stress in the failing heart. *Proceedings of the National Academy of Sciences of the United States of America*. 2010;107:15565-15570
- 4) Matsushima S, Kuroda J, Ago T, Zhai P, Park JY, Xie LH, Tian B, Sadoshima J. Increased oxidative stress in the nucleus caused by Nox4 mediates oxidation of Hdac4 and cardiac hypertrophy. *Circulation research*. 2013;112:651-663
- 5) Matsushima S, Kuroda J, Zhai P, Liu T, Ikeda S, Nagarajan N, Oka S, Yokota T, Kinugawa S, Hsu CP, Li H, Tsutsui H, Sadoshima J. Tyrosine kinase Fyn negatively regulates Nox4 in cardiac remodeling. *The Journal of clinical investigation*. 2016;126:3403-3416
- 6) Matsushima S, Kuroda J, Ago T, Zhai P, Ikeda Y, Oka S, Fong GH, Tian R, Sadoshima J. Broad suppression of NADPH oxidase activity exacerbates ischemia/reperfusion injury through inadvertent downregulation of hypoxia-inducible factor-1 α and upregulation of peroxisome proliferator-activated receptor- α . *Circulation research*. 2013;112:1135-1149

心不全メディカルスタッフの活動紹介

小児補助人工心臓装着患者のリハビリテーション

天尾 理恵

東京大学医学部附属病院 リハビリテーション部

日本理学療法士協会 循環器認定理学療法士 内部障害専門理学療法士

心臓リハビリテーション指導士 3学会合同呼吸療法認定士

本邦心臓移植の現状

重症心不全治療の非薬物的治療として、Bridge to transplantation を目的とした補助人工心臓（ventricular assist device：VAD）治療が確立したことにより、本邦の重症心不全治療は革新的な進歩とげている。改正臓器移植法施行後、本邦の心臓移植実施件数は漸増傾向であるが、移植希望登録患者が700名を超える状況に対し¹⁾、移植実施件数は年間60件前後と依然として深刻なドナー不足の現状に変わりはなく、待機期間は1100日を超える²⁾。小児心臓移植待機患者の国内移植における状況も同様であり、17歳以下の小児患者の移植件数は待機希望患者数の約1割にとどまっている^{1,2)}。

2015年にBerlin Heart社製 EXCOR[®]Pediatric が保険償還され、より小さな小児患者のVAD治療が可能となった。当院ではこれまで、17歳以下のVAD装着小児患者31名にリハビリテーションを実施しており、20名（国内11名、海外9名）が移植に至っている。

小児VAD装着患者のリハビリテーション

小児VAD装着患者も成人同様、体力の向上や心肺機能の向上がリハビリテーションの目的となるが、若年齢であるほど発達途上であり、発達促進を視野に入れた取り組みが重要となる。当院でEXCOR[®]を装着した3歳未満の患者7名（1歳未満：4名、1歳以上3歳未満：4名）全例が、VAD装着前、長期にわたり入院加療しており、運動のみならず言語や情緒において、発達遅滞を認めていた。リハビリテーション開始後、状態の改善とともに発達を認めるものの、多くが暦年齢相当には達しない状況である。

EXCOR[®]装着後のリハビリテーションは、VAD装着に伴う合併症（出血、梗塞、脳血管障害、感染など）発

症に留意してプログラムを進行することが重要である。乳幼児は従命が困難であるため、医療者が安全を確保すること、現状でどのようなプログラムの実施が適切かを判断し、発達段階に応じて段階的にリハビリテーションを実施する必要がある。発達段階は症例ごとに差はあるが、これまでVAD治療を実施した乳幼児のVAD装着後の発達は著しく、歩行を獲得した児に関しては、連続歩行100m以上可能になり、顕著な体力向上を得ている³⁾。

体外設置型VAD治療中は場所・時間的な制限を強いられる。発達の側面はもちろんであるが、患児・家族の心理的側面のサポートの一環として、病室外へ出ることによって様々な刺激を受けること、また、他児や様々なスタッフと少しでも多く関わりが持てるよう、積極的に病室を出てリハビリテーションを実施するようにしている。医師や臨床工学技士の協力も得て、院内や中庭へ散歩に出かけるなど、児が環境の変化にも対応でき、楽しめるよう対応している（図1）。

デバイスの小型化に伴い、小児患者にも植込型VAD治療の可能性も拡大している。植込型VAD治療の最大のメリットは自宅療養が可能であることであり、最大の目標は社会復帰である。小児患者も復学を目指し、医療チームで様々なサポートを行なっている。リハビリテーションでは、自宅退院のみならず復学を視野に入れた体力の獲得を目標に、運動の目標設定を行っている。学校までの通学路、学校の教室配置や移動教室の有無など環境を把握して、必要最低限の体力を獲得すること、姿勢や動作時の注意点の指導、児の状態によっては復学が可能となるような環境調整のアドバイスを行なっている。また、学校関係者へは患児の原病や治療に関する説明、学校の級友へは心臓・VAD・心臓移植に関する理解を深められるよう、「いのちの授業」と題した講演会を開催



図1 リハビリテーションの風景

*患者さん・ご家族に了承を取って掲載しています。

するなど、医師やコーディネーターが患児の社会復帰のみならず心臓移植・VAD 医療への啓蒙へも尽力している。

今後の課題

全国でもまだ経験の多くない小児 VAD 治療ではあるが、少しでも良い状態で最終目標である「移植」到達できるよう、各施設での経験を元に、より充実した治療が行えるよう取り組む必要がある。特に、言語の発達は移植後も長期に渡り患児が抱える問題となっており、今後、乳幼児の言語発達の獲得に向けたリハビリテーションプログラムや、環境設定、関わり方の検討が急務である。VAD 治療は他職種が関わる治療であることはいま

もなく、いい意味で各々が重複した役割を担うことが、小児 VAD 患者の最良のサポート基盤となると考える。

参考文献・引用サイト

- 1) (公社)日本臓器移植ネットワーク：<http://www.jotnw.or.jp/datafile/index.html> (2019/2/10 閲覧)
- 2) 日本心臓移植研究会：<http://www.jsht.jp/registry/japan/> (2019/2/10 閲覧)
- 3) 天尾理恵, 中原康雄, 岩瀬友幸 他. Berlin Heart EXCOR Pediatric を装着した児 6 名のリハビリテーション経験. 心臓リハビリテーション 24(2): 137-141, 2018.